



*РГП на ПХВ «Республиканский центр развития здравоохранения»
Министерства здравоохранения Республики Казахстан*

Центр стандартизации здравоохранения

*Отдел оценки медицинских технологий и
клинических протоколов*

Номер экспертизы и дата

Страница

№-192 от 19 мая 2017 г.

1 из 10

Экспертное заключение на применение новой медицинской технологии

На основании заявки АО «Национальный научный кардиохирургический центр» (далее Заявитель) № 04-4/128 от 24 января и 04-4/639 от 24 апреля 2017 года настоящим произведена экспертиза медицинской технологии «Торакоскопическая абляция при фибрилляции предсердий» на предмет соответствия критериям безопасности, эффективности и качества предложенного метода лечения.

Объект экспертизы: метод лечения «Торакоскопическая абляция при фибрилляции предсердий», предложенный для применения на территории РК на 13 страницах.

Заявителем были представлены следующие материалы:

1. Заявка на применение нового метода – 8 стр.;
2. Выписка из протокола №2 заседания Комитета по вопросам этики АО «Национальный научный кардиохирургический центр» от 13 апреля 2017 г – 1 стр.;
3. Рецензии на медицинскую технологию «Торакоскопическая радиочастотная абляция - 4 стр.»

Методы экспертизы: анализ соответствия критериям безопасности, клинической эффективности предложенной к рассмотрению медицинской технологии.

Критерии экспертизы: клиническая эффективность, безопасность медицинской технологии.

Содержательная часть

Фибрилляция предсердий (ФП) определена экспертами ВОЗ как нерегулярная беспорядочная активность предсердий; на электрокардиограмме отсутствует зубец Р; изоэлектрическая линия представлена нерегулярными волнами (f), постоянно изменяющимися по форме, продолжительности, амплитуде и направлению; при отсутствии полной атриовентрикулярной (AV) блокады желудочковый ответ полностью беспорядочный, что отражается на ЭКГ нерегулярной продолжительностью интервалов R-R.

ФП – самая распространенная форма нарушений ритма сердца. Распространенность ФП в популяции составляет 5% у больных моложе 65 лет, увеличиваясь до 10% у лиц старше 80 лет [3].

Распространенность и заболеваемость ФП растут во всем мире, оказывая все более значительное воздействие на такие показатели здоровья населения, как утрата трудоспособности и смертность. В целом ФП, согласно данным официальной статистики, в мире страдают 33,5 млн. человек, или 0,5% населения земли. По мнению ученых, полученные эпидемиологические данные



*РГП на ПХВ «Республиканский центр развития здравоохранения»
Министерства здравоохранения Республики Казахстан*

Центр стандартизации здравоохранения

*Отдел оценки медицинских технологий и
клинических протоколов*

Номер экспертизы и дата

Страница

№-192 от 19 мая 2017 г.

2 из 10

Экспертное заключение на применение новой медицинской технологии

подтверждают формирование данной патологии в качестве глобальной эпидемии. В исследовании, результаты которого опубликованы в журнале «Circulation», проведен анализ данных из ресурса Глобального бремени болезней (Global Burden of Disease — GBD). GBD — результат международного сотрудничества нескольких университетов и Всемирной организации здравоохранения (ВОЗ), цель которого — оценка смертности и болезненности вследствие всех известных заболеваний и травм. В обзор включили 184 исследования, $\frac{1}{3}$ которых проведены в Северной Америке и $\frac{1}{3}$ — в Западной Европе.

В рамках повышения частоты регистрации данного вида аритмии в период 1990–2010 гг. ученые установили небольшой рост распространенности и значительный рост заболеваемости ФП, в частности:

– в 1990 г. распространенность ФП составила 569,5 на 100 тыс. населения среди мужчин и 359,9 на 100 тыс. населения — среди женщин. В 2010 г. эти показатели повысились до 596,2 на 100 тыс. населения и до 373,1 на 100 тыс. населения соответственно.

– В 1990 г. заболеваемость ФП составила 60,7 на 100 тыс. населения среди мужчин и 43,8 на 100 тыс. населения — среди женщин. В 2010 г. эти показатели повысились до 77,5 на 100 тыс. населения и до 59,5 на 100 тыс. населения соответственно [2].

По течению и длительности аритмии фибрилляция предсердий классифицируется следующим образом [1]:

Формы ФП	Характеристика
Впервые выявленная	независимо от длительности и тяжести симптомов любой первый эпизод ФП
Пароксизмальная	до 7 дней, синусовый ритм восстанавливается спонтанно, обычно в течение 48 ч., более чем через 48 ч вероятность спонтанной кардиоверсии низкая
Персистирующая	длительность эпизода ФП превышает 7 дней (для восстановления ритма необходима медикаментозная или электрическая кардиоверсия)
Длительная персистирующая	ФП продолжается в течение ≥ 1 года и выбрана стратегия контроля ритма (предполагается восстановление ритма)
Постоянная	когда пациент и врач считают возможным сохранение аритмии (кардиоверсия не проводится)

В мире существуют медикаментозные и немедикаментозные методы лечения. К последнему относятся классическая операция Maze (лабиринт) в виде “разрезов”, эндоваскулярные катетерные методы абляции, мини-Maze - миниинвазивные вмешательства (торакоскопия) с применением различных вариантов эпикардиальной абляции.



*РГП на ПХВ «Республиканский центр развития здравоохранения»
Министерства здравоохранения Республики Казахстан*

Центр стандартизации здравоохранения

*Отдел оценки медицинских технологий и
клинических протоколов*

Номер экспертизы и дата

Страница

№-192 от 19 мая 2017 г.

3 из 10

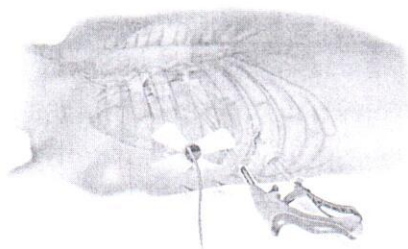
Экспертное заключение на применение новой медицинской технологии

Согласно действующему протоколу лечения ФП в Казахстане применяется медикаментозное и немедикаментозное лечение. К последнему относятся метод катетерной абляции атриовентрикулярного узла, который обеспечивает высокоэффективный контроль ЧСС при ФП. Полную поперечную блокаду вызывают за счет катетерной деструкции атриовентрикулярного узла или пучка Гиса с помощью радиочастотного тока. Абляция атриовентрикулярного узла является паллиативным вмешательством, однако эффект его необратимый. Соответственно, вмешательство обосновано в тех случаях, когда оказались неэффективными лекарственные средства, урязающие ритм (в том числе комбинированная терапия), или попытки сохранения синусового ритма с помощью антиаритмической терапии и/или катетерной абляции области устьев легочных вен и левого предсердия [1].

Заявитель подает на рассмотрение не применяемый в Казахстане метод торакоскопической абляции ФП.

Описание технологии.

Операция торакоскопической абляции левого предсердия проводится под общей анестезией с использованием методики отдельной интубации правого и левого легких. Положение пациента на операционном столе на спине. Для доступа в плевральную полость используется трехпортовый доступ по боковой поверхности грудной клетки. В случае невыраженного спаечного процесса, спайки в плевральной полости разделяются для доступа к полости перикарда.



Перикард вскрывается параллельно диафрагмальному нерву и на 2-3см выше, от диафрагмы до складки перикарда у верхней полой вены. Для лучшей экспозиции на перикард накладывается 2-3 держалки, которые выводятся через проколы наружу.

Тупым способом вскрывается косой синус. Далее выполняется выделение верхней правой легочной вены, выделение верхней полой вены. Крыша левого предсердия

отделяется от правой ветви легочной артерии. Выделение продолжается до тех пор, пока не станет видным ушко левого предсердия.

На следующем этапе операции при помощи диссектора с надетым на него резиновой лентой обходятся единым блоком правые легочные вены. По резиновой ленте вокруг легочных вен устанавливается биполярный радиочастотный зажим-электрод и проводится радиочастотная циркулярная



*РГП на ПХВ «Республиканский центр развития здравоохранения»
Министерства здравоохранения Республики Казахстан*

Центр стандартизации здравоохранения

*Отдел оценки медицинских технологий и
клинических протоколов*

Номер экспертизы и дата

Страница

№-192 от 19 мая 2017 г.

4 из 10

Экспертное заключение на применение новой медицинской технологии

абляция. Радиочастотные аппликации проводятся до достижения полного блока электрического проведения с легочных вен на левое предсердие.

Следующим этапом выполняется линейная абляция крыши левого предсердия от левых легочных вен к правым. Многократные аппликации радиочастотного устройства позволяют получить непрерывную абляционную линию по крыше левого предсердия. Затем, по такой же методике, наносится линия в основании левого предсердия, от левой нижней до правой нижней легочной вены.

Формирование абляционной линии в области *trigonum* (от абляционной линии, проходящей по крыше предсердия, до места проекции на крышу левого предсердия середины некоронарной створки аортального клапана), заведенным через дополнительно установленный порт в 3 межреберье по парастеральной линии. После завершения данной линии на перикард накладывается один шов. В плевральную полость устанавливается один силиконовый дренаж.

Доступ в левую плевральную полость осуществляется при помощи трех эндоскопических портов. Перикард открывается ниже диафрагмального нерва. Выделяется и пересекается *lig.Marshall*. Также как и справа обходится коллектор левых легочных вен и производится биполярная циркулярная радиочастотная изоляция легочных вен. После ее завершения на задней стенке левого предсердия замыкается *box lesion set*. После контроля блока проведения с левых легочных вен и зоны *box* приступаем к выключению из циркуляции ушка левого предсердия. Для этого мы используем устройство.

После пробуждения и удаления плевральных дренажей, как правило, на следующий день, пациент переводится из отделения реанимации в кардиохирургическое отделение. Уже на следующий день пациент может свободно передвигаться по отделению.

Показания

симптомная фибрилляция предсердий, рефрактерная к медикаментозной терапии

эпизоды тромбоэмболии в анамнезе

противопоказания или трудности антикоагулянтной терапии

неэффективность эндоваскулярных катетерных методик или наличие противопоказаний к их проведению (тромбоз ушка левого предсердия)

Противопоказания

тромбоз ушка левого предсердия (для монополярной абляции)

наличие синдрома слабости синусового узла



*РГП на ПХВ «Республиканский центр развития здравоохранения»
Министерства здравоохранения Республики Казахстан*

Центр стандартизации здравоохранения

*Отдел оценки медицинских технологий и
клинических протоколов*

Номер экспертизы и дата

Страница

№-192 от 19 мая 2017 г.

5 из 10

Экспертное заключение на применение новой медицинской технологии

спаечный процесс в полости перикарда (предшествующие операции со вскрытием перикарда)

спаечный процесс в плевральных полостях (перенесенные пневмонии, плевриты)

ХОБЛ в средней и тяжелой степени (затруднено продолжительное проведение односторонней вентиляции легких)

размер левого предсердия более 55 мм

Условия, требования и возможности для проведения новой технологии в РК

Заявитель является профильным институтом кардиохирургической службы в Республике. Представлены 2 рецензии. Одна из рецензий представлена к.м.н. Касымовым Б.Ж., заведующим отделением кардиохирургии МЦ ЗКГМУ им. М.Оспанова, вторая рецензия — к.м.н. Антикеевым А.М., заведующим кардиохирургическим отделением Павлодарского регионального кардиохирургического Центра. Заключение этической комиссии приложено.

Клиническая эффективность.

Поиск доказательности применения данной технологии проводился в базах MEDLINE, Tripdatabase, CADTH, Embase, NICE, The Cochrane Library, HTAI, Clinical Trials, PubMed.

Ключевые слова (Key words): “thorascopic atrial fibrillation ablation”, “atrial fibrillation radiofrequency ablation”, “atrial fibrillation treatment”.

Клиническая эффективность и безопасность

В базах данных доказательной медицины (PubMed, Cochrane, Tripdatabase и др.) имеется ряд публикаций, свидетельствующих об эффективности и относительной безопасности данной технологии.

Voersma LV et al в рандомизированном клиническом испытании сравнили эффективность и безопасность двух методов, которые применяются в случаях ФП рефрактерной к антиаритмической лекарственной терапии: катетерной абляции (КА) и минимально-инвазивной хирургической абляции (ХА). Последующий период наблюдения составил 12 месяцев.

124 пациента с ФП рефрактерной к антиаритмической лекарственной терапии с дилатацией левого предсердия и гипертонией (42 пациента, 33%) и с неуспешной предшествующей терапией методом катетерной абляции (82 пациента, 67%) были рандомизированы на группы КА (63 пациента) и ХА (61 пациент). Контроль результатов был проведен с помощью ЭКГ и 7 дневного холтеровского мониторинга ЭКГ. Первичным конечным результатом было отсутствие аритмии левого предсердия без применения антиаритмических



*РГП на ПХВ «Республиканский центр развития здравоохранения»
Министерства здравоохранения Республики Казахстан*

Центр стандартизации здравоохранения

*Отдел оценки медицинских технологий и
клинических протоколов*

Номер экспертизы и дата

Страница

№-192 от 19 мая 2017 г.

6 из 10

Экспертное заключение на применение новой медицинской технологии

препаратов после 12 месяцев, которая составила 36,5 % для группы КА и 65,6% для группы ХА. Различий в эффективности в обеих группах не наблюдалось. Первичные конечные результаты со стороны безопасности были значительно выше в группе ХА в сравнении с группой КА. Результаты были сделаны на основе процедурных осложнений, таких как пневмоторакс, обширное кровотечение, необходимость в кардиостимуляторе. В группе КА был один случай летального исхода спустя месяц от субарахноидального инсульта.

Авторы пришли к выводу, что в случае применения терапии для пациентов с ФП рефрактерной к антиаритмической лекарственной терапии с дилатацией левого предсердия и гипертонией, а также с неуспешной предшествующей терапией методом катетерной абляции, метод катетерной абляции уступает методу минимально-инвазивной хирургической абляции в плане эффективности, однако есть побочные эффекты с точки зрения безопасности[4].

В проспективном нерандомизированном исследовании авторы Edgerton JR и др. приводят результаты эффективности видео-ассистированной минимально-инвазивной хирургической абляции. В период с марта 2005 по январь 2008 года было прооперировано 52 пациента (35 мужчин), средний возраст 60,3 лет (42-79 лет). Резекция левого ушка предсердия была достигнута в 88,0%. Средняя продолжительность в стационаре составила 5,2 дня (3-10 дней). Летальных исходов, а также неблагоприятных побочных эффектов не было. Отсутствие симптомов ФП, трепетания, тахикардии было достигнуто в 86,3 % и в 80,8% по истечении 6 и 12 месяцев соответственно. Применение лекарственных препаратов было прекращено у 33 из 37 пациентов и варфарина у 30 из 37 пациентов после 12 месяцев с момента проведения абляции [5].

В следующем рандомизированном исследовании авторы Wang S1 и др. сравнили эффективность видео-ассистированной торакоскопической хирургической абляции с катетерной абляцией при пароксизмальной ФП.

В период с марта 2008 по март 2012 138 пациентов, отобранных произвольно, были рандомизированы на две группы: группа видео-ассистированной торакоскопической хирургической абляции – 66 пациентов, и группа традиционной катетерной абляции - 72 пациента. Различий в сравниваемых результатах между двумя группами не было отмечено, авторы пришли к выводу, что видео-ассистированная торакоскопическая хирургическая абляция является безопасным и эффективным методом лечения, показания к которой шире в сравнении с катетерной абляцией [6].

В систематическом обзоре и мета-анализе австралийские авторы Phan K и др. оценили риски и преимущества видео-ассистированной хирургической абляции



*РГП на ПХВ «Республиканский центр развития здравоохранения»
Министерства здравоохранения Республики Казахстан*

Центр стандартизации здравоохранения

*Отдел оценки медицинских технологий и
клинических протоколов*

Номер экспертизы и дата

Страница

№-192 от 19 мая 2017 г.

7 из 10

Экспертное заключение на применение новой медицинской технологии

(ХА) в сравнении с катетерной абляцией (КА). Преимущества с точки зрения клинической эффективности были на стороне ХА при пароксизмальной и персистирующей форме ФП, однако осложнения связанные с оперативным вмешательством, были значительно выше у метода ХА (плевральный выпот и пневмоторакс).

Авторы пришли к выводу, что метод ХА может быть более эффективным в сравнении с методом КА у определённой категории пациентов с рефрактерной ФП и пациентов с неуспешной предшествующей КА [7].

В руководстве Европейского сообщества кардиологов рекомендуется применение различных методов лечения ФП, включая видео-ассистированную торакоскопическую абляцию и катетерную абляцию. В руководстве нет четких рекомендаций по выбору применения той или иной методики, однако указана рекомендация по принятию данного решения на консилиуме специалистов в данной области [8].

В руководстве Национального института совершенствования клинической практики Великобритании (NICE) «Лечение фибрилляции предсердий» имеются рекомендации по применению либо катетерной абляции, либо хирургической абляции при персистентной ФП. Также имеется руководство NICE «Торакоскопическая эпикардальная радиочастотная абляция при фибрилляции предсердий» (Thoracoscopic epicardial radiofrequency ablation for atrial fibrillation).

Клиническая эффективность в данном руководстве подтверждена серией исследований, которые охватили 70,26,22 и 20 пациентов с пароксизмальной или персистентной ФП, где соответственно у 93% (65/70), 81% (21/26), 91% (20/22) и 90% (18/20) пациентов синусовый ритм был восстановлен по истечению периода от 6 до 18 месяцев. Ключевым результатом эффективности данного метода специалисты считают снижение применения антиаритмических препаратов и снижение нагрузки от ФП.

С точки зрения безопасности среди 70 пациентов имели место быть два основных осложнений: у одного пациента-образование свища, у другого необходимость в стентировании. В исследовании из 27 пациентов был случай пневмоторакс и подозрение на перикардит. В серии исследований из 26 пациентов одному пациенту потребовалась аспирация плеврального выпота [9,10].

Экономическая эффективность

В связи с тем, что торакоскопическая абляция при ФП стала широко применяться относительно недавно, это обуславливает отсутствие клинико-экономических исследований сравнивающих ее с катетерной абляцией. Однако в настоящее время в Великобритании уже начато рандомизированное клиническое



*РГП на ПХВ «Республиканский центр развития здравоохранения»
Министерства здравоохранения Республики Казахстан*

Центр стандартизации здравоохранения

*Отдел оценки медицинских технологий и
клинических протоколов*

Номер экспертизы и дата

Страница

№-192 от 19 мая 2017 г.

8 из 10

Экспертное заключение на применение новой медицинской технологии

испытание, результаты которого будут опубликованы в ближайшее время [11]. Согласно информации Заявителя примерная стоимость технологии составит около 1 500 000 тенге.

Выводы

1. Торакоскопическая абляция у пациентов с фибрилляцией предсердий рефрактерной к антиаритмической лекарственной терапии, а также у пациентов с неуспешной предшествующей терапией методом катетерной абляции имеет преимущества перед методом катетерной абляции в плане клинической эффективности: отсутствие симптомов фибрилляции предсердий, трепетания, тахикардии, снижение необходимости в применении антиаритмических препаратов,

2. Торакоскопическая абляция имеет побочные эффекты с точки зрения безопасности (пневмоторакс, плевральный выпот, обширное кровотечение, необходимость в кардиостимуляторе).

3. Имеет преимущества с точки зрения показаний (шире в сравнении с катетерной абляцией).

4. Применение торакоскопической абляции у пациентов с фибрилляцией предсердий рекомендовано в признанных международных руководствах.

5. Средняя продолжительность в стационаре составляет в среднем от 3 до 10 дней.

Преимущества метода:

- возможность осуществления абляционной терапии у пациентов с фибрилляцией предсердий рефрактерной к антиаритмической лекарственной терапии с неуспешной предшествующей терапией методом катетерной абляции;
- более короткий период госпитализации;
- отсутствие лучевой нагрузки в отличие от эндоваскулярных методик;
- абляция анатомическая, под визуальным контролем.

Недостатки метода:

- развитие осложнений: пневмоторакс, плевральный выпот, обширное кровотечение, необходимость в кардиостимуляторе.

Конфликт интересов отсутствует.

Заключение.

Медицинская технология «Торакоскопическая абляция при фибрилляции предсердий» является доказанным клинически эффективным методом хирургической абляции для пациентов с фибрилляцией предсердий с неуспешной



**РГП на ПХВ «Республиканский центр развития здравоохранения»
Министерства здравоохранения Республики Казахстан**

Центр стандартизации здравоохранения

**Отдел оценки медицинских технологий и
клинических протоколов**

Номер экспертизы и дата

Страница

№-192 от 19 мая 2017 г.

9 из 10

Экспертное заключение на применение новой медицинской технологии

предшествующей терапией методом катетерной абляции со средним риском осложнений.

Список использованных источников:

1. Клинический протокол «Фибрилляция предсердий», утверждённый на Экспертной комиссии по вопросам развития здравоохранения Министерства здравоохранения Республики Казахстан (протокол № 10 от «04» июля 2014 года).

<https://diseases.medelement.com/disease/%D1%84%D0%B8%D0%B1%D1%80%D0%B8%D0%BB%D0%BB%D1%8F%D1%86%D0%B8%D1%8F-%D0%BF%D1%80%D0%B5%D0%B4%D1%81%D0%B5%D1%80%D0%B4%D0%B8%D0%B9/14536>

2. Ghugh S.S., Blackshear J.L., Shen W-K, Hammil S.C. Gersh B.J., Epidemiology and natural history of atrial fibrillation: clinical implication. J.Am. Coll. Cardiol. 2001; 37-2

3. Chugh S.S., Havmoeller R., Narayanan K. et al. (2013) Worldwide epidemiology of atrial fibrillation: A global burden of disease 2010 study. Circulation, December 17 <https://www.ncbi.nlm.nih.gov/pubmed/24345399>

4. Boersma LV, Castella M, van Boven W, Berruezo A, Yilmaz A, Nadal M, Sandoval E, Calvo N, Brugada J, Kelder J, Wijffels M, Mont L. Atrial fibrillation catheter ablation versus surgical ablation treatment (FAST): a 2-center randomized clinical trial. Circulation 2012;125:23-30. [https://www.ncbi.nlm.nih.gov/pubmed/?term=Atrial+fibrillation+catheter+ablation+versus+surgical+ablation+treatment+\(FAST\)%3A+a+2-center+randomized+clinical+trial](https://www.ncbi.nlm.nih.gov/pubmed/?term=Atrial+fibrillation+catheter+ablation+versus+surgical+ablation+treatment+(FAST)%3A+a+2-center+randomized+clinical+trial)

5. Edgerton JR, Brinkman WT, Weaver T, Prince SL, Culica D, Herbert MA, Mack MJ. Pulmonary vein isolation and autonomic denervation for the management of paroxysmal atrial fibrillation by a minimally invasive surgical approach. J Thorac Cardiovasc Surg 2010;140:823-828. <https://www.ncbi.nlm.nih.gov/pubmed/?term=Edgerton+JR%2C+Brinkman+WT%2C+Weaver+T%2C+Prince+SL%2C+Culica+D%2C+Herbert+MA%2C+Mack+MJ.+Pulmonary+vein+isolation+and+autonomic+denervation+for+the+management+of+paroxysmal+atrial+fibrillation+by+a+minimally+invasive+surgical+approach>

6. Wang S, Liu L, Zou C. Comparative study of video-assisted thoracoscopic surgery ablation and radiofrequency catheter ablation on treating paroxysmal atrial fibrillation: a randomized, controlled short-term trial. Chin Med J (Engl) 2014;127:2567-2570. <https://www.ncbi.nlm.nih.gov/pubmed/?term=Wang+S%2C+Liu+L%2C+Zou+C.+Comparative+study+of+video-assisted+thoracoscopic+surgery+ablation+and+radiofrequency+catheter+ablation+on+treating+paroxysmal+atrial+fibrillation%3A+a+randomized%2C+controlled+short-term+trial>

7. Phan K, Phan S, Thiagalingam A, Medi C, Yan TD. Thoracoscopic surgical ablation versus catheter ablation for atrial fibrillation. Eur J Cardiothorac Surg 2016;49:1044-1051. <https://www.ncbi.nlm.nih.gov/pubmed/?term=Phan+K%2C+Phan+S%2C+Thiagalingam+A%2C+Medi+C%2C+Yan+TD.+Thoracoscopic+surgical+ablation+versus+catheter+ablation+for+atrial+fibrillation.+Eur+J+Cardiothorac+Surg+2016%3B49%3A+1044%E2%80%931051>



**РГП на ПХВ «Республиканский центр развития здравоохранения»
Министерства здравоохранения Республики Казахстан**

Центр стандартизации здравоохранения

**Отдел оценки медицинских технологий и
клинических протоколов**

Номер экспертизы и дата

Страница

№-192 от 19 мая 2017 г.

10 из 10

Экспертное заключение на применение новой медицинской технологии

8. 2016 ESC Guidelines for the management of atrial fibrillation developed in collaboration with EACTS The Task Force for the management of atrial fibrillation of the European Society of Cardiology (ESC) European Heart Journal (2016) 37, 2893–2962 doi:10.1093/eurheartj/ehw210. p.50
9. <https://www.nice.org.uk/guidance/ipg286/chapter/2-The-procedure>
10. https://www.nice.org.uk/guidance/cg180/chapter/1-Recommendations#footnote_7
11. <http://www.isrctn.com/ISRCTN18250790>

**Главный специалист отдела оценки
медицинских технологий**

Сасыкова А.А.

**Главный специалист отдела оценки
медицинских технологий**

Мауенова Д.К.

Начальник отдела ОМТ и КП

Гаитова К.К.